대한통증학회지 : 제 16 권 제 1 호

척추수술 후 증후군 환자에서의 근육내 자극요법

조선대학교 의과대학 마취통증의학교실, *신경외과학교실, † 목포 한국병원 신경외과

김종규* · 임경준 · 김 찬* · 김현성†

= Abstract =

Intramuscular Stimulation Therapy in Failed Back Surgery Syndrome Patients

Jong Kyu Kim, M.D.*, **Kyung Joon Lim,** M.D., **Chan Kim,** M.D.*, and **Hyeun Sung Kim,** M.D.†

Departments of Anesthesiology and Pain Medicine, *Neurosurgery, College of Medicine, Chosun University, Gwangju, † Department of Neurosurgery, Hankook Hospital, Mokpo, Korea

Background: To evaluate the role of intramuscular stimulation (IMS) in the treatment of failed back surgery syndrome (FBSS), the authors retrospectively analyzed the result of IMS therapy performed at their hospital.

Methods: Eighteen patients, who were operated on due to radiating pain, with no postoperative improvement, were treated with IMS therapy at the hospital between April 2001 and September 2002.

Results: All the patients showed an improvement of the symptom, in 16 cases (83.3%) particularly, which showed excellent results.

Conclusions: The pathophysiology of FBSS is unknown, but neuropathic pain, due to denervation supersensitivity, may be an important point in understanding the pathophysiology of FBSS. IMS therapy is an alternative effective treatment modality for FBSS patients.

Key Words: Denervation supersensitivity, Failed back surgery syndrome, Intramuscular stimulation, Neuropathic pain

서 론

척추수술 후 증후군(failed back surgery syndrome, FBSS)이란 요추부 질환에 대하여 수술을 시행한 후에도 증상의 호전이 없거나, 계속적으로 요통 및 좌골 신경통, 이상감각 등의 증상을 호소하는 경우로서, 일시적으로 통증의 호전이 있었으나 통증이 재발된 경우를 말하며[1,2] 발병률은 저자에 따라 차이가 있으나 8-40%로[2,3] 보고하고 있다.

FBSS 증후군의 원인은 다양하며 일반적으로 척추강 협착증, 유착성 지주막염, 가성관절(pseudoarthrosis), 재탈출이나 잔존하는 수핵물질, 경막외 섬유증식, 수술 시 신경손상, 다른 부위에 새로이 수핵탈출이 된 경우, 만성근육통, 환자의 심리학적 상태나 배상심리, 사회경제학적 측면 등이 지적되고 있다.[2-7]

FBSS의 원인을 찾아내기가 어려우며 정확한 진단이 이루어져도 정확한 재수술과 치료가 이루어지지 않으면 만족스러운 결과를 얻기 어렵기 때문에 많은

책임저자 : 임경준, 광주시 동구 서석동 588번지
조선대학교 의과대학 마취통증의학교실
우편번호: 501-717
Tel: 062-220-3223, Fax: 062-223-2333
E-mail: kjlim@chosun.ac.kr

척추수술후 증후군 환자들은 심한 만성 통증으로 인한 고통을 받는 경우가 많다.

근육내자극요법(intramuscular stimulation, IMS)은 1973년 Gunn에 의해 시작된 이후 널리 알려져 지금은 만성 통증에 대한 하나의 치료 방법으로 발전하였다.[8] 따라서 저자들은 2001년 4월부터 2002년 9월까지 FBSS로 진단 받은 18명의 환자를 대상으로 IMS를 시행하여 좋은 결과를 얻었기에 치료 예와 더불어 보고하고자 한다.

대상 및 방법

2001년 4월부터 2002년 9월까지 요추 질환으로 수술한 환자 중 수술을 했음에도 통증이나 신경학적 증상의 호전이 전혀 없거나 더 악화된 경우, 수술직후 증상의 호전을 보였으나 다시 재발한 경우, 그리고 수술후 다소 증상의 호전은 보였으나 남은 증상으로 인하여 그 결과에 만족하지 못했던 환자중 신경차단성 신경병증(denervation neuropathy)에 의한 명

Table 1. Result of IMS Therapy in FBSS Patients

Patient No.	Age/ sex	Diagnosis	Postoperative symptom	Lesion (muscle group)	Needling No.	VAS (before IMS)	VAS (after IMS)
1	32/M	HIVD L5-S1	LBP Left leg radiating pain	L4,5,S1 multifidus M./ Piriformis M./ Gluteus minimus M., medius M./ Hamstring M./ Multifidus triangle	4	7	1
2	50/F	HIVD L5-S1	Both calf pain /N.I.C.	L5 multifidus M./ Piriformis M./ Gluteus Minimus M., medius M.	3	7	0
3	45/M	HIVD L4-5	Left leg radiating pain Left great toe dorsiflexion ↓	L4, 5 multifidus M./ Piriformis M./ Gluteus minimus M./ Tibialis anterior M.	4	8	1
4	60/M	Spinal stenosis L5-s1	Preoperative :Left leg radiating pain Postoperative :Right leg radiating pain	Multifidus triangle/ Tibialis anterior M./ Extensor hallucis longus M. and brevis M./ Peroneus longus M. and brevis M./ Gastrocnemius M./ Soleus M.	6	7	1
5	45/M	HIVD L5-S1	LBP	L5 multifidus M./ Multifidus triangle	1	7	1
6	53/F	HIVD L4-5	Both leg radiating pain	Multifidus triangle/ Gluteus minimus M., medius M./ Piriformis M.	4	8	3
7	50/F	Spinal stenosis L3-4	Both leg radiating pain Both calf pain	L2,3,4,5 multifidus M./ Gastrocnemius M./ Soleus M./ Piriformis M./ Gluteus minimus M., medius M./ Psoas M.	8	8	3
8	72/M	Spinal Stenosis L3-4-5	Preoperative :Left leg radiating pain Postoperative :Both leg radiating pain	Left - Multifidus triangle/ Piriformis M./ Gluteus minimus M. Right - Multifidus triangle/ Gluteus minimus M. medius M./ Tensor fascia lata M./ Rectus Femoris M./ Vastus Medialis M.	3	8	3

Table 1. Continued

Patient No.	Age/ sex	Diagnosis	Postoperative symptom	Lesion (muscle group)	Needling No.	VAS (before IMS)	VAS (after IMS)
9	65/F	Spinal Stenosis L4-5	Preoperative :Left leg radiating pain Postoperative :Right leg radiating pain	L2 multifidus M./ Multifidus triangle/ Gluteus minimus M./ Quadratus lumborum M./ Piriformis M.	3	7	2
10	51/F	Spinal stenosis L3-4, L5-S1	Both leg radiating pain	Piriformis M./ Gluteus minimus M. medius M./ L2,3 multifidus M./ Rectus femoris M./ Vastus lateralis M./ Hamstring M./ Adductor magnus M./ Gastrocnemius M.	2	8	3
11	66/F	spinal stenosis L4-5-S1	LBP	L2,3, multifidus M./ Psoas M./ Multifidus triangle/ Gluteus. Minimus M.	3	9	6
12	76/F	Spinal stenosis L3-4-5	N.I.C.	L2,3 multifidus M./ Multifidus triangle/ Psoas M./ Rectus femoris M./ Vastus medialis M., lateralis M., intermedius M.	6	9	4
13	59/F	Spinal Stenosis L3-4-5	Both leg radiating pain	Multifidus triangle/ Gluteus minimus M., medius M./ Piriformis M./ Rectus femoris M./ vastus medialis M., lateralis M.	2	7	1
14	45/M	Spondylolysis L5-S1	LBP Both buttock pain	L4,5 multifidus M./ Multifidus triangle/ Gluteus minimus M., medius M./ Piriformis M.	3	7	2
15	66/M	Spinal Stenosis L3-4-5	Both calf pain	Multifidus triangle/ Gluteus medius M.. minimus M./ Piriformis M./ Gastrocnemius M./ Hamstring M.	2	8	3
16	67/F	HIVD L4-5-S1	LBP Right leg radiating pain	L5 multifidus M./ Multifidus triangle/ Gluteus minimus M., medius M./ Extensor digitorum longus M., brevis M./ Extensor hallucis longus M. etc	5	9	5
17	73/F	HIVD L3-4-5-S1	Both leg radiating pain	L4,5 multifidus M./ Multifidus triangle/ Gluteus minimus M./ Piriformis M./ Tensor fascia lata M./ Tibialis anterior M./ peroneus longus M., brevis M./ Extensor hallucis longus M.	3	7	3
18	37/F	HIVD L4-5	Right leg radiatng pain	Vastus lateralis M./ Gluteus minimus M./ Tensor fascia lata M./ Multifidus triangle/ peroneus longus M./ Tibialis anterior M./ Extensor digitorum longus M./ Piriformis M. etc	4	7	1

IMS: intramuscular stimulation, FBSS: failed back surgery syndrome, VAS: visual analogue scale, HIVD: herniated intervertebral disc, LBP: lower back pain, M.: muscle, N.I.C.: neurogenic intermittent claudication, No.: number, PLIF: posterior lumbar interbody fusion

확한 병변이 있는 18명의 환자를 대상으로 IMS를 시행하여 그 결과를 분석하였다.

근육내 자극요법은 Gunn의 근육내 자극요법 시술에 사용되는 플런져와 바늘을 사용하였으며[8] 시술 전 이학적 검사와 신경학적 검사를 통하여 이환된 신경 분포 지역의 근육을 평가하고, 이중 근육의 단축이 저명하고 신경병 상태로 이환된 근육을 찾아 플런져를 이용하여 바늘을 삽입시킨 후 수차례의 자침을 통하여 근육의 단축이 완화 될 때까지 근육을 자극하였다. 근육내 자극요법을 받은 후에는 충분한 휴식을 취하게 하였으며 다른 약물치료나 물리치료 등의 추가 치료는 하지 않았다.

환자의 평가는 자침 1주일 경과 후에 시행하였으며 환자의 통증 호전 정도 및 근육의 단축 정도를 평가하였다.

결 과

IMS를 시술 받은 환자의 연령은 32세에서 76세까지 였으며 평균 연령은 56.2세였다. 이중 남자가 7예(38.9%), 여자가 11예(61.1%)로 여자가 많았다.

환자의 수술 방법은 신경근의 감압이나 척추관의 감압만 시행한 경우가 8예(44.4%)였으며 감압 및 기구고정술을 시행한 경우가 10예(55.6%)였다. 병의 원인별로는 척추관 협착증으로 치료받은 예가 9예(50.0%)였으며, 수핵 탈출증이 8예(44.4%), 척추 분리증이 1예(0.6%)였다. 하요부 통증만 호소한 경우는 2예(11.1%)였으며 16예(88.9%)에서 하요부 통증 및 하지 방사통을 호소하였다.

시술 횟수는 1-3회 시술 받은 경우가 10예(55.6%)였으며 4회 이상 시술 받은 예가 8예(44.4%)였다. 환자의 결과는 visual analogue scale (VAS)에 따라 측정하였으며 1-3점이 15예(83.3%), 4-6점이 3예(16.7%)로 모든 환자에서 증상의 호전을 보였다(Table 1).

치료 예 1: 술 후 증상의 재발

32세의 남자 환자로서 하요부 통증 및 좌하지 방사통으로 내원 하신 분으로 내원 5년 전 하요부 통증 및 좌하지 방사통이 발생하여 레이저 척추원반절제술(discectomy)을 시행 후 증상이 호전되어 생활하던 중 내원 3년 전 같은 부위에 동일한 증상이 발생하여 요추부 자기공명영상을 시행한 결과 수술 부위의 반흔 형성이 확인되어(Fig. 1) 화학핵소체용해술(chemonucleolysis)을 시행하였다. 이후 증상이 호전되어 생활하던 중 내원 1개월 전부터 동일 부위에 동일한 증상이 발생하여 시행한 요추부 자기공명영상 촬영상 수핵 탈출 소견을 보여(Fig. 1) 타 병원에서 수술을 권유하였으나 근육내자극요법 시행을 위해 전원된 환자였다. 이학적 검사 소견상 심부 척추주위근 및 이상근(piriformis muscle) 부위에서 심한 압통점이 발견되었으며 하지 직거상 검사상 좌측에서 30도로 심한 제한을 보였고 천추 1번 신경근 지배 영역의 감각 저하를 보였다. 이로 인하여 심한 수면 장애 및 일상 활동의 제약을 받고 있었다. 주치료 부위는 L4-5 다열근(multifidus), 다열근삼각(multifidus triangle), 이상근(piriformis)이었고 기타 치료 부위는 소둔근(gluteus minimus), 중둔근(gluteus medius), 슬와근(hamstring muscle)이었다. 일주일에 한번씩 총 4회에 걸쳐 IMS를 시행하였으며 1회 시술로 하지 직거상 제한이 거의 소실되었고 90% 이상의 통증 완화로 수면을 취할 수 있었다. 4회 시술 후 6개월이 지난 현재 하지 방사통 및 하지 직거상 제한은 완전히 소실된 상태이며 날씨에 따라 요통이 약간씩 있는 정도로 일상 생활에 완전히 복귀한 상태이다.

치료 예 2: 수술 소견과 방사선학적 소견이 상이한 경우

50세 여자 환자로 하요부 통증 및 양하지 방사통을 주소로 내원하였으며 내원 10년 전부터 발생한 하요부 통증 및 양하지 방사통으로 지내던 중 내원 1년여 전부터 증상이 심하여져 시행한 요추부 자기공명영상 촬영상 수핵 탈출 및 황색 인대 비후로 인한 척추관 협착증 진단 하에(Fig. 2) 척추관 감압수술을 시행하였으나 수술 소견상 신경근 압박의 소견이 전혀 보이지 않아 감압성 후궁 부분 절제술만 시행하였다. 수술 후 환자는 증상의 호전을 보이지 않아 IMS 시행을 위해 전원된 환자이다. 이학적 검사상 다열근삼각 부위와 이상근 부위에서 심한 압통점이 발견되었으며 하지 직거상 검사상 우하지가 30도에서 제한을 보였다. 병력상 누워 있을 때는 특별한 증상이 없으나 의자나 침대 모서리에 오래 앉아 있다가 일어서거나 100여 미터 정도 걸으면 장딴지에 쥐가 나고 힘이 빠지는 신경인성 파행 소견을 보였

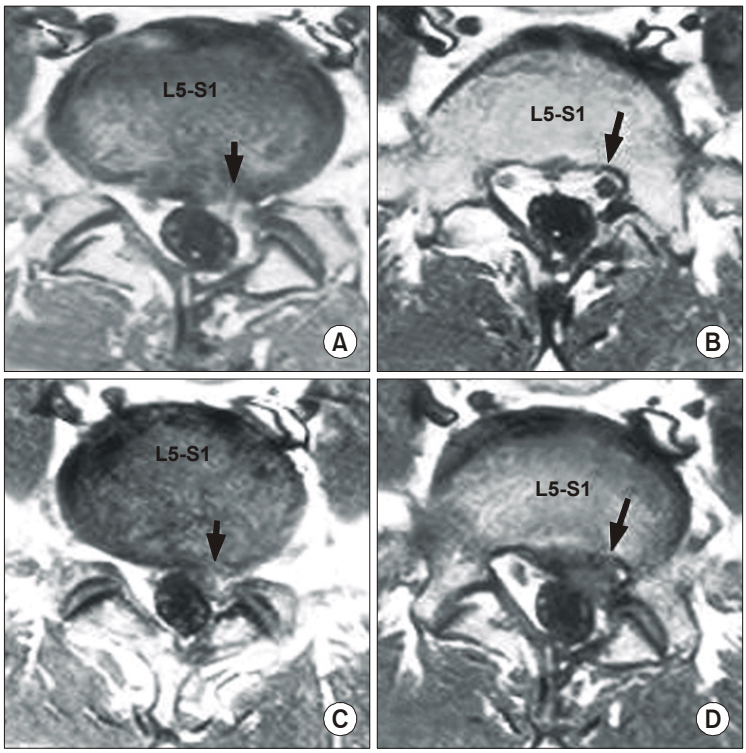

Fig. 1. A and B note presence of ventral epidural mass lesion at L5-S1 on the left consistent with recurrent fragment disc herniation after laser discectomy. C and D note presence of ventral epidural mass lesion at L5-S1 on the left consistent with recurrent fragment disc herniation after chemonucleolysis.

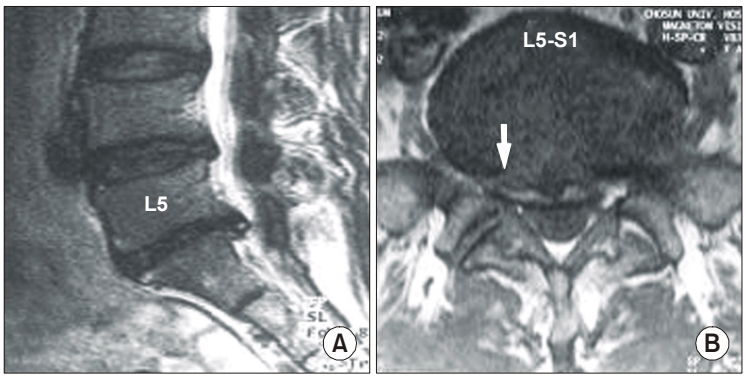

Fig. 2. Preoperative MRIs demonstrate presence of neurocompression at L5-S1.

다. 주치료 부위는 다열근삼각과 이상근이었으며 기타 치료 부위는 소둔근과 중둔근 이었다. 일주일에 한번씩 총 3회에 걸쳐 IMS를 시행하였으며 1회 시술로 하지 직거상 제한이 거의 소실되었고 하지의 파행 증상도 거의 호전되었다. 3회 시술 후 6개월이 지난 현재 하지 방사통, 하지의 파행 및 하지 직거상 제한은 완전히 소실된 상태이다.

고 찰

척추 수술은 예전에 비해 많은 발전을 하였으며 널리 행해지고 있다. 그러나 이중 8-40%에서는[1,2,9] FBSS 환자가 되며 수술의 결과가 예전에 비하여 향상되었다고 하더라도 FBSS 환자는 오히려 증가하고 있는 추세이다. 이들 환자들에게 재수술, 신경차단, 재활치료 등의 많은 치료법들이 소개되고 있으나 그 결과가 만족스럽지 못한 경우도 있어 FBSS는 사회적인 문제로까지 대두되고 있는 실정이다.

요추간판 탈출증으로 요통 및 좌골 신경통 등을 나타내는 많은 환자들에서 고식적 및 현미경적 수술 치료를 통해 80-90%의 좋은 결과를 얻었다는[5,10-13] 보고도 있으나 Rocca는[14] 수술 후 60%는 모든 통증이 없어지나, 40%의 경우에는 잔존 증상이 있으며 15%에서는 불행하게도 만성적인 수술 실패로 된다고 하였다. McCulloch와 Young은[15] 10년간 1500예의 미세 요추간판 제거술의 분석을 통해 9%의 재발률을 보고하였다. 이들 중 증상이 있거나 혹은 일정기간이 지난 후 증상이 재발하였을 때 고식적 치료로서 증상의 호전이 없을 경우에는 적게는 10%, 많게는 80%까지 재차 외과적 수술을 필요로 했다.[10] 재수술 후 증상의 호전을 보이는 경우는 35-80% 정도였으며 수술 횟수가 많을 수록 예후는 나빴다.[5] 다른 보조적 치료 수단으로도 60% 정도의 치료 효과를 보였을 뿐이다.[16]

그러나 재수술이 필요한 병변이 발견된 경우는 FBSS 환자의 일부이지만 그나마 재수술을 시행하더라도 증상이 그대로 남아 있는 경우가 많기 때문에 실제로 FBSS 증상이 남아 있는 환자는 생각보다 많다고 하겠다.

반세기전 Cannon과 Rosenblueth는[17] "하나의 단위가 파괴되면, 일련의 원심성 신경원(efferent neuron)들 중에서 고립된 구조물 또는 구조물들의 화학물질에 대한 흥분성이 증가되며, 그 효과는 신경이 직접적으로 차단된 부분에 최대로 나타난다"고 하였으며 이를 "신경차단성 초과민성의 법칙(law of denervation supersensitivity)"이라고 하였다. 이 원칙은 만성 통증을 이해하는데 아주 중요하지만 그 중요성이 잘 알려지지 않고 있었다. 그후 Gunn은[18] "외견상 원인적으로 서로 관계가 없는 것처럼 보이는 많고 다양한 통증 증후군들이 신경차단성 초과민성(denervation supersensitivity)과, 과민한 수용기의 발달 또는 개체 신경원에 생긴 과다하게 반응하는 조절계의 발달과 관련이 있을 것으로 생각된다"고 함으로써 신경차단성 초과민성의 중요성을 새로이 강조하였다. 즉, 신경 손상으로 인하여 어떤 신경이 기준 이하이고 적절하게 기능하지 못하는 신경병증(neuropathy) 상태가 되면 그 신경은 과민해지고 오작동을 하게된다는 것이다.[8]

만성통증은 신경계 밖의 요인 즉 손상이나 염증이 계속되어 나타나는 경우도 있지만, 신경계 내부의 문제인 신경병증 또는 부분적으로 신경지배가 차단된 구조물의 비정상적인 감각 과민성(hypersensitivity)의 결과로 나타나는 수도 있다. 이러한 신경병증성 통증은 전형적으로 근골격계를 침범하며, 이러한 유형의 통증의 중심축을 이루는 것은 근육의 연축(spasm) 또는 단축(shortening)이다. 연축은 근육에 제한된 통증을 야기하기도 하지만, 근육이 연축되거나 단축된 상태가 지속되면 건과 그들의 부착부에 기계적인 과부화가 생기게 되며, 따라서 이러한 구조물에 통증을 유발한다.[19]

신경근병(radiculopathy)은 두 가지 형태로 나타나며 첫 번째는 갑작스럽고 보다 강력한 신경의 자극에 의해 오는 예리하고 전기가 찌릿하는 듯한 통증이며 두 번째는 장기간에 걸친 신경의 미세한 손상의 결과로서 나타나는 보다 전형적이고 흔한 통상적인 심부의 쑤시는 듯한 통증으로 그 이론적 근거는 "신경차단성 초과민성에 대한 케논의 법칙"에 따르는 원심성 신경의 이상이다. 이중 첫 번째 통증은 쉽게 치료할 수 있으나 두 번째 통증은 치료가 어려우며 신경병증성 만성 통증의 원인이 된다. 그리고 이러한 상황을 일으키는 가장 흔한 이유는 척추증(spondylosis)이다.

근육의 단축은 근육내의 통증 유발점이 탈감작되면 해제될 수 있으며 근육의 단축이 해제되면 통증은 근육이건, 건이건, 관절이건 관계없이 반드시 완화된다.[8] 그리고 통증이 있는 점을 탈감작시키는 가장 효과 있는 방법은 IMS와 같은 근육내 기법을 사용하는 것이다.[8]

현재 시행되고 있는 침술을 포함해서 모든 물리치료 그리고 반대자극(counterirritational)치료는 반사자극(reflex stimulation)을 통하여 효과를 나타내는 것으

로 주장되고 있다.[8] 그러나 이러한 치료의 자극에 비해 근육내자극요법에서 시행되는 자침술(needling)은 훨씬 강력하여 바늘이 야기한 손상에 의해 장시간 지속되는 강력한 자극을 제공한다. 바늘에 찔려 손상된 부위에서는 수 마이크로 암페어(microampere) 정도의 손상전위(injury potential)가 생성되고, 이때의 미세한 외상이 치유될 때까지 수일간 지속되면서 자극을 제공한다. 그러므로 그 효과는 훨씬 강력하고 탁월하다고 하겠다.

FBSS의 원인은 다양하며[2,3,7,9] 이중 방사선학적으로 이상이 있고 수술이 요하리라 사료되는 일부에서도 신경차단성 초과민성 모델 측면에서 보면 방사선학적 이상보다는 신경병증성 통증인 경우가 많다.

FBSS의 원인으로 신경병증성 증후군(neuropathic syndrome)에 대하여는 이미 이야기되어 왔다. 수술시 직접적인 신경 손상이나 다른 원인들에 의하여 신경에 손상을 주게 되면 신경이 과민해져서 통증을 유발한다고 한다.[24]

수술 후 증상이 재발된 경우 기존의 증상과 유사하게 재발하게 되며 이는 이미 신경차단성 초과민성에 노출된 근육들이 첫 번째 수술적 감압으로 일시적인 증상의 호전을 보였더라도 이후 의미 있는 병변이 아닌 약간의 수핵 탈출이나 약간의 척추관 협착등 신경근을 자극할만한 최소한의 인자로도 쉽게 과민해지기 때문인 것으로 사료된다. 이 경우 방사선학적으로 확인된 병변이 있더라도 그 의미는 크지 않을 것이며 재수술을 하더라도 좋은 결과를 얻을 수 없게 된다. 그러므로 치료 예 1의 경우처럼 방사선학적으로 확인된 병변이 있을지라도 신경차단성 초과민성에 의한 신경병이 있다면 과민해진 근육을 탈감작하는 것이 우선적인 치료라고 하겠다.

수술 소견과 방사선학적 소견이 상이한 경우에 있어서도 치료 예 2의 경우처럼 방사선학적 병변과 실제 임상 증상이 유사하게 일치하는 경우가 많다. 즉, 병변이 있기 때문에 수술을 하게되는 경우이다. 이는 신경차단성 초과민성 측면에서 보면 방사선학적으로 보이는 병변만으로도 충분히 신경차단성 초과민성에 의한 신경병증을 일으킬 수 있는 병변이므로 수술전 진단의 부위는 틀리지 않았으나 치료 방법면에서 수술과 더불어 탈감작을 동시에 시행해 보는 것이 옳은 방법이라 하겠다.

신경차단성 초과민성에 의해 근육이 단축되면 다양한 방법으로 통증이 나타나며 만약에 근육 또는 건의 길이가 긴 경우 통증은 원인이 있는 부위와는 다소 떨어진 부위에 나타날 수도 있다. 이들 근육 단축에 의한 증상은 신경근 압박에 의한 증상과 유사하게 나타나므로 수술 전 방사선학적 소견상에 보이는 병소로 인한 통증으로 착각하기 쉽다. 예를 들어 대둔근(gluteus maximus)과 대퇴근막장근(tensor fascia lata)은 무릎의 외측(경골의 외과)에 통증을 야기할 수 있다.[25] 또한 근육이 신경을 압박하면 포착증후군이 생길 수 있다.[8] 예를 들어 이상근이 단축되면 좌골 신경(sciatic nerve)이 압박되어 이상근 증후군(piriformis syndrome)을 일으킬 수 있다.[25] 이상근 증후군의 경우 좌골신경통을 일으키는 비교적 드물지 않은 질환중의 하나이며 임상 양상이 신경근병증의 경우와 거의 유사하게 나타나기 때문에 혼동을 초래할 수 있다.[8]

저자들은 신경차단성 초과민성에 의한 신경병증성 통증을 호소하는 18명의 척추 FBSS 환자에 대하여 IMS를 시행한 결과 FBSS의 병태 생리에 대한 정확한 이해와 이에 맞는 적절한 치료 방법의 선택이 FBSS를 줄일 수 있다고 생각되며 또한 방사선 소견과 관계없이 신경차단성 초과민성에 의한 신경병증성 통증이 FBSS의 많은 원인을 차지하며, 비록 짧은 조사 기간과 대상수의 제한으로 인해 명확한 결과를 얻기는 어려웠지만, 척추수술 후 증후군 환자에서 초과민성을 탈감작 시키는 방법으로 IMS를 이용한 결과 증상의 호전을 기대할 수 있었다.

참 고 문 헌

1. Long DM, Filtzer DL, BenDebba M, Hendler NH: Clinical features of failed-back syndrome. J Neurosurg 1988; 69: 61-71.
2. 박형천, 김영수: Failed back surgery syndorme (FBSS)의 임상적 고찰. 대한신경외과학회지 1993; 22: 48-57.
3. 이성규, 김형일, 김재은, 이정청: 요추간판 탈출증 재수술의 결과. 대한신경외과학회지 1989; 18: 1066-72.
4. Haddad GH: Analysis of 2932 workers' compensation back injury cases. The impact on the cost to the system. Spine 1987; 12: 765-9.
5. North RB, Campbell JN, James CS, Conover-Walker MK, Wang H, Piantadosi S, et al: Failed back surgery syndrome: 5-year follow up in 102 patients undergoing repeated operation. Neurosurgery 1991; 28:

685-90.
6. Pappas CT, Harrington T, Sonntag VK: Outcome analysis in 654 surgically treated lumbar disc herniations. Neurosurgery 1992; 30: 862-6.
7. 박충권, 김영식, 정효숙, 최천식, 주문배: 요추간판 탈출증의 재수술에 대한 분석. 대한신경외과학회지 1989; 18: 129-36.
8. 옥광휘(역): Gunn의 접근법에 의한 만성통증의 치료. 서울, 군자출판사. 2000, pp 3-29.
9. 최은석, 지용철, 고삼규, 김오룡, 조수호: 실패한 요추간판 탈출증 수술의 임상적 분석. 대한신경외과학회지 1993; 22: 358-63.
10. Ebeling U, Reichenberg W, Reulen HJ: Results of microsurgical lumbar discectomy. Review on 485 patients. Acta Neurochir 1986; 81: 45-52.
11. 제종범, 김태성, 박종태, 임영진, 이봉암, 임 언: 요추간판 탈출증의 재수술에 대한 예후 인자의 임상 분석. 대한신경외과학회지 1999; 28: 68-74.
12. 김용한, 안경순, 심영보, 송준호, 최선길, 강성구: 요추간판탈출증 수술 후 합병증 및 재수술. 대한신경외과학회지 1995; 24: 916-23.
13. Lewis PJ, Weir BKA, Broad RW, Grace MG: Long term prospective study of lumbosacral discectomy. J Neurosurg 1987; 67: 49-53.
14. Rocca HL: Failed lumbar surgery: principles of management. In: the lumbar spine. Edited by Weinstein JN, Wiesel SW: Philadelphia, WB Saunders. 1990, pp 872-81.
15. McCulloch JA, Young PH: Microsurgery of the lumbar spine: a ten-year experience: complications (adverse effects) in lumbar microsurgery. In: essentials of spinal microsurgery. Edited by McCulloch JA, Young PH: Philadelphia, Lippincott-Raven. 1998, pp 493-529.
16. 이경진, 한상건, 윤석환, 김진수, 이영석: Failed back surgery syndrome (FBSS) 환자에서 hyaluronidase를 사용한 신경근 차단술의 효과. 대한통증학회지 1999; 12: 191-4.
17. Cannon WB, Rosenblueth A: The supersensitivity of denervated structures. New York, The Macmillan Company. 1949, pp 1-22.
18. Gunn CC: “Prespondylosis” and some pain syndromes following denervation supersensitivity. Spine 1980; 5: 185-92.
19. Gunn CC: Neuropathic pain: a new theory for chronic pain of intrinsic origin. Ann R Coll Physicians Surg Can 1989; 22: 327-30.
20. Cauthen JC: Lumbar spine surgery: indications, techniques, failures and alternatives. Baltimore, Williams and Wilkins. 1983, pp 375-83.
21. Ebeling U, Kalbarcyk H, Reulen HJ: Microsurgical reoperation following lumbar disc surgery: timing, surgical findings, and outcome in 92 patients. J Neurosurg 1989; 70: 397-404.
22. Finneson BE: A lumbar disc surgery predictive score card. Spine 1978; 3: 186-8.
23. Herron L: Recurrent lumbar disc herniation: results of repeat laminectomy and discectomy. J Spinal Disord 1994; 7: 161-6.
24. Sypert GW, Arpin-Sypert EJ: Evaluation and management of the failed back syndrome. In: Youmans neurological surgery. 4th ed. Edited by Winn, Youmans JR: Philadelphia, WB Saunders. 1996, pp 2432-48.
25. 주정화, 옥광휘: 근골격계의 통증치료. 서울, 군자출판사. 2001, pp 240-55.